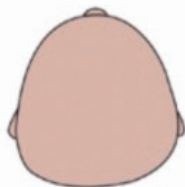

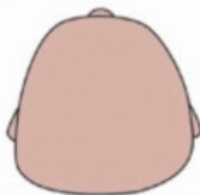
Indice Crânien
(IC)

LÉGÈRE



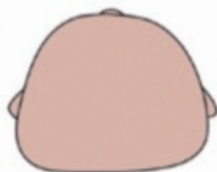- Aplatissement de l'ensemble de l'arrière du crâne
- Indice Crânien (IC) : de 85 à 90 %

MODÉRÉE



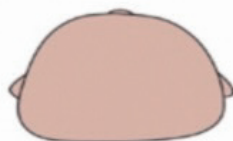- Aplatissement majoré de l'ensemble de l'arrière du crâne
- Élargissement des bosses pariétales
- Indice Crânien (IC) : de 90 à 95 %

SÉVÈRE

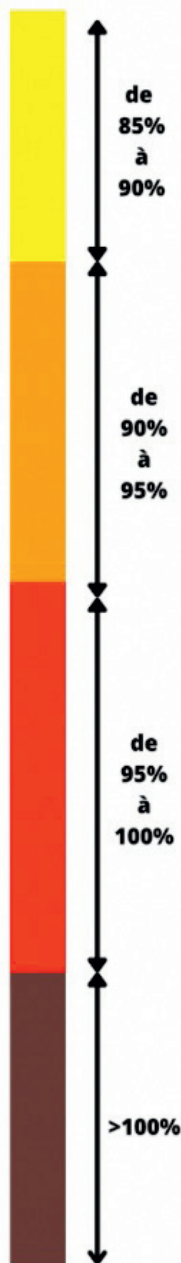


- Aplatissement important de l'ensemble de l'arrière du crâne
- Élargissement majoré des bosses pariétales
- Élargissement et avancé du front
- Indice Crânien (IC) : de 95 à 100%

TRÈS SÉVÈRE

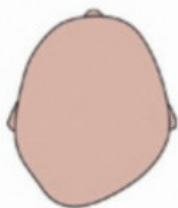


- Aplatissement très important de l'ensemble de l'arrière du crâne
- Élargissement très important du crâne et avancé du front majoré
- augmentation du crâne vers le haut (Vue de profil)
- Indice Crânien (IC) : > 100 %



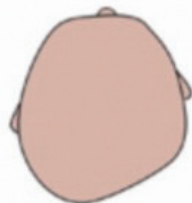Exemple : plagiocéphalie droite

LÉGÈRE



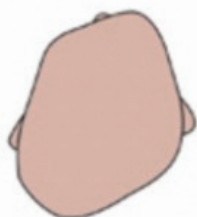- Aplatissement du côté droit à l'arrière du crâne (région occipito-parietal)
- Asymétrie de 3 à 10 mm (CVA)

MODÉRÉE



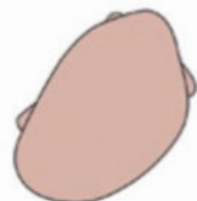- Aplatissement du côté droit à l'arrière du crâne (région occipito-parietal)
- Avancé de l'oreille du côté de l'aplatissement
- Asymétrie de 10 à 12 mm (CVA)

SÉVÈRE



- Aplatissement du côté droit à l'arrière du crâne (région occipito-parietal)
- Avancé de l'oreille du côté de l'aplatissement
- Bosse frontal du côté de l'aplatissement
- Asymétrie de 12 à 18 mm (CVA)

TRÈS SÉVÈRE



- Augmentation de l'ensemble des signes précédents
- Asymétrie supérieur à 18 mm (CVA)

index (CVAI)

